

Е.О. Стаховський
А.А. Бурлака
О.А. Войленко
Ю.В. Вітрук
О.О. Колеснік

НИРКОВО-КЛІТИННА КАРЦИНОМА ТА ТРОМБОЗ НИЖНЬОЇ ПОРОЖНИСТОЇ ВЕНИ

Національний інститут раку
МОЗ України, Київ, Україна

Ключові слова: нирково-клітинна карцинома, тромбоз нижньої порожнистої вени, мобілізація «piggyback».

Нирково-клітинна карцинома (НKK) асоціюється із пухлинним тромбозом нижньої порожнистої вени (НПВ) у 4–10% випадків. Ключовим моментом при великих пухлинах нирки та/чи пухлинній інвазії у НПВ є забезпечення адекватного доступу до верхніх відділів черевної порожнини та заочеревинного простору. **Мета:** узагальнення та представлення результатів власного досвіду адаптації елементів техніки ортотопічної трансплантації печінки з метою інтраопераційного контролю підпечінкового сегмента НПВ у хворих на НKK з тромбозом НПВ. **Об'єкт і методи:** на основі бази даних Національного канцер-реєстру Національного інституту раку проведено ретроспективний аналіз результатів лікування хворих на НKK з тромбозом НПВ I–IV рівнів. У дослідження включені пацієнти ($n = 191$), яким виконували оперативні втручання за період з 2008 по 2017 р. Усі операції були проведені на базі клініки Національного інституту раку. **Результати:** у 118 (61,7%) випадках пацієнти мали III стадію захворювання (TNM, 7-ме видання), у 73 (38,3%) були діагностовані віддалені синхронні метастази. Відповідно до розробленої в клініці Мейо класифікації тромбозів НПВ тромбоз I рівня встановлено у 53,4%, II — у 16,2%, IIIa, IIIb, IIIc, IIId — у 12,1; 5,2; 4,7 і 7,3% відповідно та IV — у 1,1% пацієнтів. Середня тривалість оперативних втручань становила $215,3 \pm 44,1$ хв, інтраопераційна крововтрата — $639,3 \pm 51,7$ мл. Час оклюзії НПВ та контралатеральної ниркової вени — $23,4 \pm 7,9$ хв. Ускладнення \geq III ступеня зареєстровано у 35 (18,3%) випадках. Медіана виживаності становила 20,1 та 60,4 міс відповідно для підгруп пацієнтів із віддаленими метастазами та M0 статусом. **Висновки:** за умови проведення R0-резекції у хворих на НKK із тромбозом НПВ можливо досягти загальної 5-річної виживаності незалежно від наявності віддалених метастазів: 44% — при статусі pM0, 6% — при pM1. Використання елементів техніки ортотопічної трансплантації печінки при хірургічному лікуванні пацієнтів із НKK з асоційованим тромбозом НПВ дозволяє адекватно контролювати підпечінковий сегмент НПВ, уникаючи застосування апарата штучного кровообігу при тромбозах НПВ III–IV рівнів.

ВСТУП

Нирково-клітинна карцинома (НKK) асоціюється із пухлинним тромбозом нижньої порожнистої вени (НПВ) у 4–10% випадків [1]. Видалення пухлин нирки із тромбозом НПВ є складним завданням в рутинній хірургічній практиці. Вважається, що адекватний хірургічний доступ до НПВ є ключовим моментом успішного оперативного лікування хворих на НKK з асоційованим пухлинним тромбозом. Отриманий досвід та навички в результаті виконання ортотопічної трансплантації печінки сприяли перегляду способів доступу до підпечінкового сегмента НПВ та заочеревинного простору в правому верхньому квадранті черевної порожнини [2]. Консенсус 2012 р. докорінно змінив підходи до отримання адекватного доступу до пухлин описаної зони [3]. Це відбулося завдяки поєднанню методів трансплантації печінки та техніки мобілізації НПВ за принципом «piggyback» [4].

Мета нашої роботи — узагальнення та представлення результатів власного досвіду адаптації елементів техніки ортотопічної трансплантації печінки

з метою інтраопераційного контролю підпечінкового сегмента НПВ у хворих на НKK з тромбозом НПВ.

ОБ'ЄКТ І МЕТОДИ ДОСЛІДЖЕННЯ

Нами проведено ретроспективний аналіз результатів комбінованого лікування хворих на НKK на основі бази даних Національного канцер-реєстру України. У дослідження включали пацієнтів із НKK з тромбозом НПВ I–IV рівнів ($n = 191$), яким на базі клініки Національного інституту раку виконували оперативні втручання за період із 2008 по 2017 р. Використовували класифікацію тромбозу НПВ, що була розроблена в клініці Мейо та базується на макроскопічних даних [5].

Статистичний аналіз проводили за пакетом SPSS Statistics. За критичний рівень значущості приймали $p = 0,05$. Виживаність хворих аналізували за методом Каплана — Мейєра.

РЕЗУЛЬТАТИ ТА ЇХ ОБГОВОРЕННЯ

Нами проаналізовано 191 клінічний випадок комбінованого (відповідно до міжнародних реко-

мендацій NCCN [6]) лікування в Національному інституті раку хворих на НКК. Більшість прооперованих становили чоловіки — 143 (74,8%), середній вік у групі — $58,3 \pm 9,4$ року. III стадію захворювання (TNM, 7-ме видання) мали 118 (61,7%) пацієнтів, у 73 (38,3%) були діагностовані віддалені синхронні метастази. Більш як у половині випадків (53,4%) пухлинний тромбоз був обмежений нирковою веною на боці ураженого органа (табл. 1). У 31 (16,2%) хворого тромб поширювався до рівня підпечінкового сегмента НПВ (рівень II), у 23 (12,1%) — до рівня устя головних печінкових вен (рівень IIIa), у 9 (4,7%) — дистальніше останніх (рівень IIIc). 14 (7,3%) хворих на НКК мали пухлинний тромбоз, що поширювався на наддіафрагмальний та інтраперикардіальний відділи НПВ (рівень IIId), 2 (1,1%) — поширення тромбу до рівня передсердя (рівень IV).

Таблиця 1

Загальна характеристика хворих на НКК з тромбозом НПВ I–IV рівнів

Показник	Кількість (n)	%
Усього пацієнтів	191	100,0
Стать (ч/ж)	143/48	74,8/25,2
Середній вік, років	$58,3 \pm 9,4$	
Стадія III/IV (TNM, 7-ме видання)	118/73	61,7/38,3
Рівень тромбозу	I	53,4
	II	16,2
	IIIa	12,1
	IIIb	5,2
	IIIc	4,7
	IIIId	7,3
IV	1,1	1,1

Стратегія хірургічного лікування передбачала мультибригадний підхід (онкоуролог, хірург-гепатолог та торакальний хірург). У 89 (46,6%) пацієнтів здійснювали мобілізацію НПВ за принципом «piggyback» (рис. 1, 2) — не тільки при рівнях тромбозу III–IV (58 випадків), але й у 31 пацієнта із рівнем тромбозу II, оскільки, на думку авторів, у таких хворих критичним є контроль підпечінкового сегмента НПВ з метою зниження ризиків фрагментації тромбу та кровотечі. Маневр Прінгла та повне судинне виключення печінки застосовували при IIIb–IV рівнях тромбозу НПВ та головних печінкових вен (4,2 та 12,1% відповідно). 2 (1,1%) хворих із поширенням тромбу до рівня передсердя (рівень IV) оперували з допомогою комбінованого (торакоабдомінального) доступу без застосування апарату штучного кровообігу (АШК), а також при повній оклюзії кровотоку печінки (табл. 2).

Середня тривалість оперативних втручань — $215,3 \pm 44,1$ хв, інтраопераційна крововтрата — $639,3 \pm 51,7$ мл, що дозволило мінімізувати періта постопераційну гемотрансфузію. У низці клінічних випадків була діагностована гостра печінкова недостатність, що не потребувала інтервенційних заходів. Тривалість оклюзії НПВ та контралатеральної ниркової вени становила $23,4 \pm 7,9$ хв. Тяжкі післяопераційні ускладнення (\geq III ступеня) зареєстровано у 35 (18,3%) випадках (див. табл. 2).

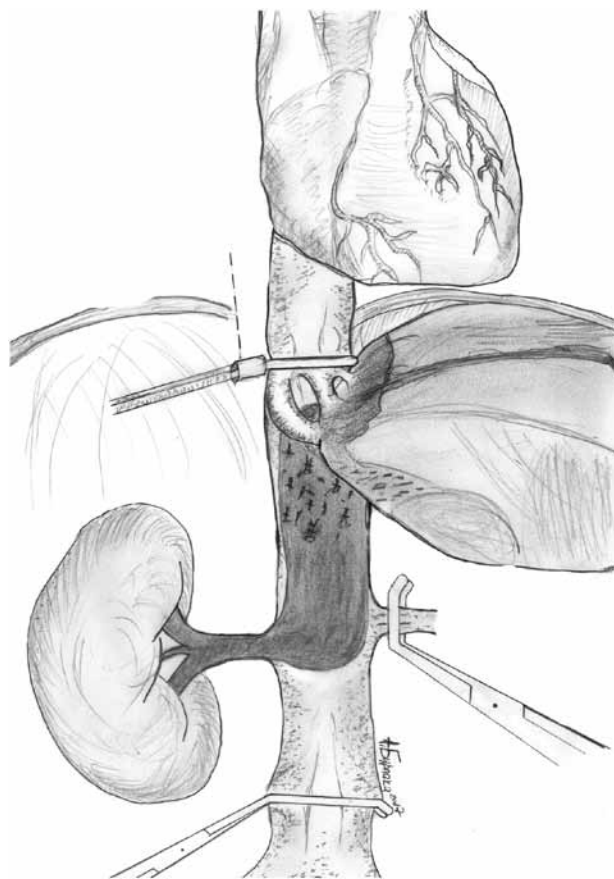


Рис. 1. Схематичне зображення методики мобілізації печінки за принципом «piggyback» при НКК з асоційованим тромбозом НПВ рівня IIIa

Таблиця 2

Безпосередні результати хірургічного лікування хворих на НКК

Показник	Кількість (n)	%	
Тривалість операції, хв	$215,3 \pm 44,1$		
Крововтрата, мл	$639,3 \pm 51,7$		
Повна оклюзія НПВ та контралатеральної ниркової вени, хв	$23,4 \pm 7,9$		
Нормоішемія печінки, тривалість, хв	$17,5 \pm 2,2$		
Маневр Прінгла/повна оклюзія судин печінки	8/23	4,2/12,1	
Мобілізація за «piggyback»	89	46,6	
Ускладнення, ступінь*	I	16	8,3
	II	5	2,6
	IIIa	2	1,1
	IIIb	24	12,6
	IVa	6	3,2
	IVb	3	1,6
V	1	0,5	

*V ступінь згідно з класифікацією Clavien – Dindo [7] – смерть хворого.

Віддалені результати демонструють, що загальна 5-річна виживаність оперованих хворих на НКК із тромбозом НПВ та pM1 статусом становить 6%, загальна виживаність пацієнтів зі статусом pM0 достовірно вища — 44% (рис. 3). Медіана виживаності — 20,1 та 60,4 міс відповідно.

Слід зауважити, що тривалість життя хворих на НКК із тромбозом незалежно від M статусу без R0-резекції достовірно гірша навіть за умови застосування сунітинібу чи іншого таргетного препарату [8].

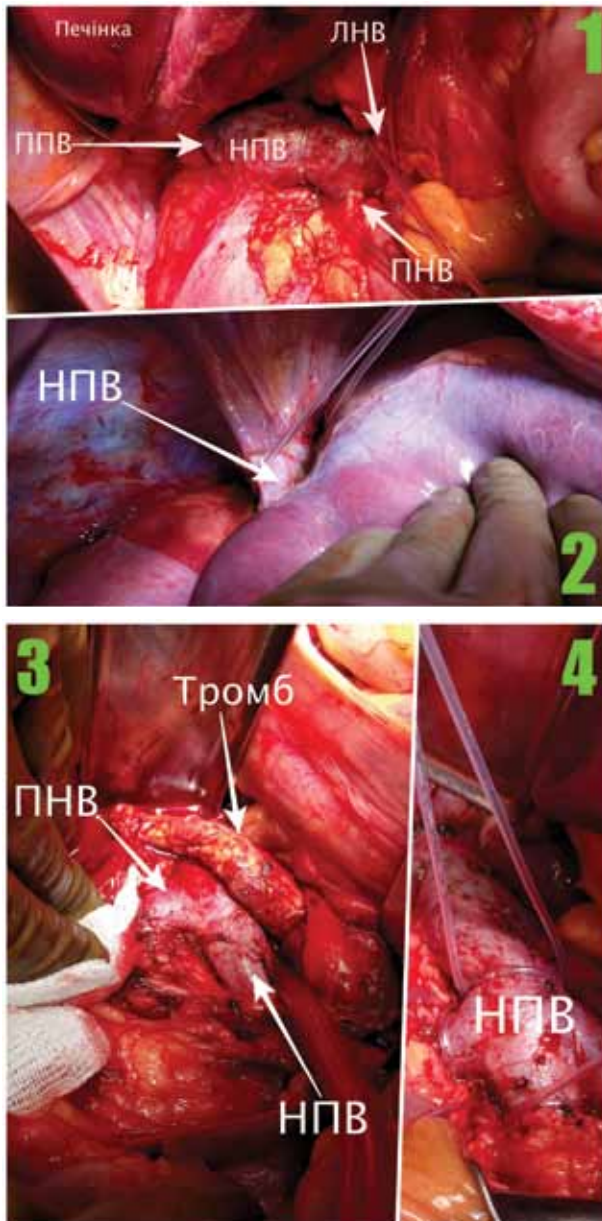


Рис. 2. Інтраопераційне фото мобілізації підпечінкового (1) та надпечінкового (2) сегментів НПВ за принципом «piggyback». Видалення тромбу НКК лівої нирки рівня IIIа (3); тримачі Руммеля на НПВ та вени контралатеральної нирки (4). ППВ — права печінкова вена; ЛНВ — ліва ниркова вена; ПНВ — права ниркова вена

У 1970 р. F.F. Marshall та співавтори описали результати невеликої серії успішного видалення тромбів із НПВ при НКК, оперативні втручання виконували за допомогою АШК [9]. У 1972 р. вперше було продемонстровано можливість досягнення хороших віддалених результатів у таких хворих [10]. Наразі загальна 5-річна виживаність прооперованих хворих із НКК з тромбозом НПВ без віддалених метастазів становить 60% [11]. За даними метааналізів, паліативне видалення пухлини та асоційованого з ним пухлинного тромбу НПВ доцільне у випадках проявів синдрому НПВ [12]. За наявності віддалених метастазів медіана виживаності становить трохи менше 2 років та часто залежить від статусу «R». За даними публікацій [13], неповна резекція в зоні первинної пухлини нирки та/чи ділянки інвазії

тромбу в НПВ має вкрай негативні результати, а 5-річна виживаність у таких хворих не досягається узагалі.

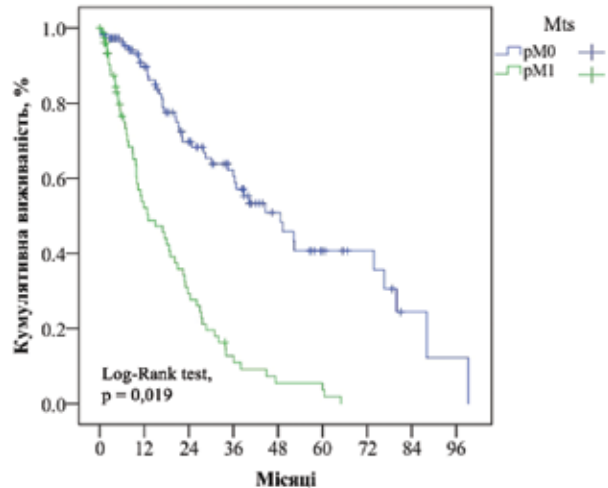


Рис. 3. Загальна 8-річна виживаність оперованих хворих на НКК за відсутності (pM0) та наявності (pM1) синхронно діагностованих віддалених метастазів (Mts)

Починаючи з 2000-х років окремі хірургічні центри продемонстрували можливість видалення тромбів III–IV рівнів без застосування АШК [5]. Доведено, що тромбоцитопенія у поєднанні із системною терапією гепарином при використанні АШК потенціують ризик коагулопатії та кровотечі на фоні травми заочеревинного простору. Крім того, проблема коагулопатії може посилюватися дисфункцією печінки внаслідок патологічного впливу ішемії/реперфузії [14]. АШК доцільно застосовувати тільки у хворих із фіксованими тромбами IV рівня; у пацієнтів із мінімальним неадгезійним поширенням на тканини НПВ, передсердя або з III рівнем слід віддавати перевагу методу «piggyback» мобілізації НПВ [5].

Оптимальна тактика оперативного доступу при НКК та тромбозі НПВ на сьогодні потребує основоположних знань та навичок хірурга, оскільки успіх операції залежить від доступу до пухлини та тромботичних мас в просвіті НПВ, дотримання онкологічних принципів в умовах максимальної безпеки для хворого. Вважається, що маніпуляції з НПВ є найбільш небезпечним аспектом при таких операціях, часто супроводжуються масивними кровотечами та фрагментацією тромбу. З метою зниження ризиків ускладнень та смертності в післяопераційний період хірурги оптимізували тактику та методику мобілізації під- та надпечінкового сегментів НПВ при НКК. Еволюція цього виду хірургії побудована на залученні хірургічного досвіду та технологічних надбань із суміжних спеціальностей [5].

Наші результати підтверджуються даними публікацій передових хірургічних центрів: техніка мобілізації печінки «piggyback», яка застосовується при ортотопічній трансплантації печінки, має переваги порівняно зі стандартним зміщенням печінки «справа наліво» та надає повний доступ до підпечінкового сегмента НПВ, що в більшості випадків дозволяє накласти судинний затискач або турнікет над тромботичними масами та уникнути масивної кровотечі.

«Piggyback» полегшує та пришвидшує маніпуляції під час видалення тромбозу II–III рівнів, а інколи і IV. Наш досвід використання маневру «piggyback» демонструє можливість практично повного уникнення застосування АШК. На нашу думку, покращити в майбутньому алгоритми хірургічного лікування хворих на НКК із асоційованим тромбозом НПВ дозволить вивчення патофізіологічних змін контралатеральної нирки та печінки за умов ішемії/реперфузії.

ВИСНОВКИ

1. За умови проведення R0-резекції у хворих на НКК із тромбозом НПВ можливо досягти загальної 5-річної виживаності незалежно від наявності віддалених метастазів: 44% — при статусі pM0, 6% — при pM1.

2. Використання елементів техніки ортотопічної трансплантації печінки при хірургічному лікуванні хворих на НКК з асоційованим тромбозом НПВ дозволяє адекватно контролювати підпечінковий сегмент НПВ, уникаючи застосування АШК при тромбозах НПВ III–IV рівнів.

СПИСОК ВИКОРИСТАНОЇ ЛІТЕРАТУРИ

1. Baccos A, Brunocilla E, Schiavina R, *et al.* Differing risk of cancer death among patients with pathologic T3a renal cell carcinoma: identification of risk categories according to fat infiltration and renal vein thrombosis. *Clin Genitourin Cancer* 2013; **11** (4): 451–7.
2. Hevia V, Ciancio G, Gómez V, *et al.* Surgical technique for the treatment of renal cell carcinoma with inferior vena cava tumor thrombus: tips, tricks and oncological results 2016; **5**: 132. Published online 2016 Feb 20. doi: 10.1186/s40064-016-1825-1 PMID: PMC4761352.
3. Herrera L, Castillo F, Gomez M, *et al.* The Routinely use of «Piggyback» technique in adult orthotopic liver transplantation. *Liver Transplantation — Technical Issues and Complications*, Prof. Hesham Abdelayem (Ed.), 2012, In Tech, DOI: 10.5772/29988. Available from: <https://www.intechopen.com/books/liver-transplantation-technical-issues-and-complications/the-routinely-use-of-piggyback-technique-in-adult-orthotopic-liver-transplantation>.
4. Schmitz V, Schoening W, Jelkmann I, *et al.* Different cava reconstruction techniques in liver transplantation: piggyback *versus* cava resection. *Hepatobiliary Pancreat Dis Int* 2014; **13** (3): 242–9.
5. Kirkali Z, Van Poppel H. A critical analysis of surgery for kidney cancer with vena cava invasion. *Eur Urol* 2007; **52** (3): 658–62.
6. National Comprehensive Cancer Network, Inc. 2017 <https://www.nccn.org/>.
7. Clavien PA, Barkun J, de Oliveira ML, *et al.* The Clavien-Dindo classification of surgical complications: five-year experience. *Ann Surg* 2009; **250** (2): 187–96.
8. Tae-Won Kwon, Hyangkyoung Kim, Yong-Pil Cho, *et al.* Surgical treatment of inferior vena cava tumor thrombus in patients with renal cell carcinoma. *J Korean Med Sci* 2010; **25** (1): 104–9.
9. Marshall FF, Dietrick DD, Baumgartner WA, *et al.* Surgical management of renal cell carcinoma with intracaval neoplastic extension above the hepatic veins. *J Urol* 1988; **139** (6): 1166–72.
10. Skinner DG, Pfister RF, Colvin R. Extension of renal cell carcinoma into the vena cava: the rationale for aggressive surgical treatment. *J Urol* 1972; **107** (5): 711–6.
11. Nayan M, Punjani N, Juurlink DN, *et al.* Statin use and kidney cancer survival outcomes: a systematic review and meta-analysis. *Cancer Treat Rev* 2017; **52**: 105–16.
12. Komarov RN, Belov YV, Chernyavsky SV, *et al.* Surgical treatment of recurrent right kidney cancer complicated by tumoral thrombosis of inferior vena cava and right heart combined with coronary artery disease. *Khirurgiia* 2016; (4): 57–8 (in Russian).

13. Nesbitt JC, Soltero ER, Dinney CP, *et al.* Surgical management of renal cell carcinoma with inferior vena cava tumor thrombus. *Ann Thorac Surg* 1997; **63** (6): 1592–600.

14. Gokce EC, Kahveci R, Gokce AJ, *et al.* Curcumin attenuates inflammation, oxidative stress, and ultrastructural damage induced by spinal cord ischemia-reperfusion injury in rats. *Stroke Cerebrovasc Dis* 2016; **25** (5): 1196–207.

RENAL CELL CARCINOMA AND INFERIOR VENA CAVA THROMBOSIS

E.O. Stakhovsky, A.A. Burlaka, O.A. Voilenko,
Yu.V. Vitruck, O.O. Kolesnik

Summary. It is known that renal cell carcinoma (RCC) is associated with tumor thrombosis of the inferior vena cava (IVC) in 4–10% cases. Removal of kidney tumors with RCC thrombosis is a complex task in routine surgical practice. Ensuring adequate access to the upper abdominal cavity and retroperitoneal space is often a key factor in large kidney tumors and/or tumor invasion in IVC. **Aim:** to analyze the possibility of adaptation of the orthotopic transplantologic liver technique for the purpose of intraoperative control of the retrohepatic segment of IVC in patients with RCC and (type III–IV) thrombosis. **Material and methods:** we conducted a retrospective analysis of the combined treatment of cancer patients with RCC based on the National Cancer Registry database. The study included patients with RCC and IVC thrombosis I–IV levels (n = 191) who were treated with the surgery from 2008 to 2017 at the clinic of the National Cancer Institute. **Results:** the stage disease III was in 118 (61.7%) patients and in 73 (38.3%) synchronous distant metastases was found (TNM 7th ed.). IVC thrombosis was diagnosed in 53.4; 16.2; 12.1; 5.2; 4.7; 7.3 and 1.1% cases for levels I, II, IIIa, IIIb, IIIc, IIId and IV, respectively. The average duration of surgery was 215,3 ± 44,1 min, intraoperative blood loss was 639,3 ± 51,7 ml. Time median of IVC and contralateral renal vein ischemia was 23,4 ± 7,9 min. Complications ≥ III level registered in 35 (18.3%) cases. The median survival rate was 20.1 and 60.4 months, respectively, for groups with distant metastases and M0 status. **Conclusions:** if R0-resection is performed in patients with RCC with thrombosis of IVC, it is possible to achieve a total survival of 5-years, regardless of the presence of distant metastases: 44% with the status of pM0, 6% with the status of pM1. The use of the elements of orthotopic liver transplantation in the surgical treatment of patients with RCC with associated IVC thrombosis allows adequate control of the subhepatic segment of the IVC, avoiding the use of cardiopulmonary bypass in patients with IVC thrombosis levels III–IV.

Key Words: renal cell carcinoma, inferior vena cava thrombosis, «piggyback» mobilization.

Адреса для листування:

Стаховський Е.О.
03022, Київ, вул. Ломоносова, 33/43
Національний інститут раку МОЗ України
E-mail: nir.burlaka@gmail.com

Одержано: 21.07.2017